



Luxación atlanto-axial.

Xavier Raurell, Carme Centellas.
Área Neurología Hospital Veterinari Molins.

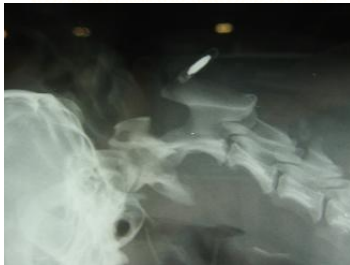

Foto 1.- Aumento del espacio entre atlas y axis a nivel dorsal que confirma el diagnóstico de luxación atlanto-axial.

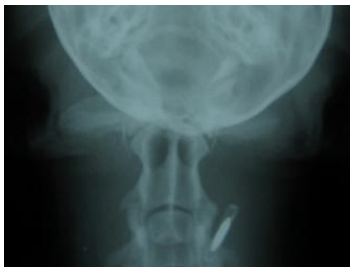

Foto 2.- Ausencia de apófisis odontoides.

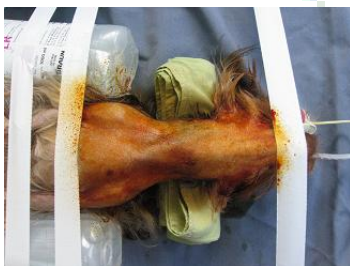

Foto 3.- Vista del campo quirúrgico instantes antes de empezar la cirugía.

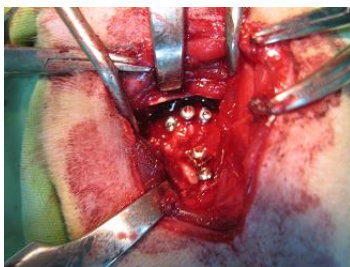


Foto 4.- Momento en el que se tomó esponjosa de la cabeza humeral para el autoinjerto.

Se presenta a nuestro hospital una hembra de yorkshire terrier de 2,5 años de edad y 2 kg de peso con signos de dolor cervical de evolución crónica y progresiva. En el examen físico no se evidenció ninguna anomalía y en el examen neurológico vimos a un animal reacio a moverse y con la cabeza baja. No había déficit propioceptivos y todos los reflejos (espinales y craneales) estaban presentes. Se localizó la lesión a nivel de los segmentos medulares C1-C5.

El diagnóstico diferencial en este caso comprendía enfermedades inflamatorias-infecciosas, discales y anomalías como la luxación atlanto-axial. Se hizo una radiografía lateral de la zona cervical la cual evidenciaba una distancia mayor de lo normal entre el atlas y axis con desplazamiento dorso-craneal del polo más craneal del axis. Además no se identificaba el proceso odontoides en ninguna de las proyecciones (fotos 1 y 2).

Se propuso al propietario el tratamiento quirúrgico con analítica previa en la que no se observaron anomalías.

La medicación pre-anestésica consistió en 1 mg/kg de metilprednisolona, 44 mg/kg de cefalotina. La inducción fue a base de diazepam 0,5 mg/kg y tiobarbital (1,25%). En mantenimiento anestésico durante la intervención se hizo con halothano a 1 e infusión continua de fentanilo (2,5 mcg/kg/h).

Se abordó la articulación atlanto-axial vía ventral (foto 3) con el objetivo de aplicar una técnica de estabilización-fusión modificada. Dicho abordaje hizo mediante la disección de los músculos esterno-hioideos y esterno-tiroideos hasta llegar a los largos del cuello los cuales se desinsertaron de las caras ventrales de atlas y axis. Se colocaron dos tornillos roscados en el axis y tres en el atlas de 1,5 x 6 mm (foto 4). Luego se insertaron las agujas de Kishner que unía atlas y axis. Se fresó la parte más visible de la articulación atlanto-axial una vez separada para colocar en ella un autoinjerto de esponjosa a partir de la cabeza humeral (foto 5). Finalmente se unieron tornillos y agujas con cemento oseoso con gentamicina (foto 6). Se hizo un vendaje cervical para dar mayor estabilidad durante los primeros días post-quirúrgicos.

Se mantuvo a este animal en incubadora durante las 6 horas post-cirugía mientras se recuperaba de la anestesia y se siguió con el fentanilo en infusión continua durante las primeras 24 h. Este animal estuvo hospitalizado durante 5 días con prednisolona a 1 mg/kg/12 h y cefalexina 22 mg/kg./12 h, manteniéndole en reposo estricto (foto 9). Se dió el alta sin haber presentado signos de dolor cervical en esos 5 días. A los 10 días se hizo el primer control en el cual se retiró el vendaje cervical y los puntos de sutura. Este animal podía hacer la extensión, flexión y movimientos hacia ambos lados sin mostrar dolor. Se recomendó mantener el reposo estricto en transportín al menos durante el primer mes post-



cirugía. Al mes dicho animal seguía llevando una vida normal sin signos de dolor cervical.

Existen descritas numerosas técnicas quirúrgicas en la literatura para la estabilización atlanto-axial tanto a nivel dorsal como ventral. Creemos que las técnicas que aportan más estabilidad a esta articulación son las que utilizan el abordaje ventral, ya que es a éste nivel dónde tenemos el problema.

A nivel dorsal podemos usar bandas de tensión con cerclajes o nylon pero tienen el riesgo de traumatizar aun más a la médula espinal al pasar el cerclaje o sutura por debajo de la lámina dorsal del atlas y por ello esta técnica tiene una morbilidad más elevada que la estabilización ventral.

Existe una variante de la estabilización dorsal que es el uso del retractor de Kishigami con el cual no es necesario pasar material por debajo del arco que forma la lámina del atlas.

En cuanto a la estabilización ventral tenemos descrita la inserción de agujas de Kishner o tornillos de forma oblicua para unir la articulación atlanto-axial. Además con estas técnicas podemos usar hueso esponjoso para fusionar la articulación junto con el cemento de polimetilmetacrilato que además de estabilizar evita la migración de los implantes.

La técnica que se utilizó en este caso es una modificación de las anteriores que aporta la ventaja de dar mayor estabilidad aumentando la superficie de unión entre atlas y axis. Con esta técnica se reduce la probabilidad de fracaso por migración de las agujas.

En general la cirugía de estabilización de la articulación atlanto-axial vía ventral tiene una mortalidad del 10% y es resolutive en un 72% de los casos. La estabilización vía dorsal con cerclaje tiene una mortalidad del 16% y las probabilidades de ataxia residual, dolor residual y segunda cirugía aumentan en relación con la estabilización ventral con implantes múltiples y cemento.

La técnica quirúrgica de estabilización-fusión de la articulación atlanto-axial es motivo de polémica pero debe individualizarse, ver pros y contras en cada caso en concreto. Lo que realmente va a afectar el pronóstico del paciente es la edad y duración de los signos neurológicos. Evidentemente cuanto peor es el estado neurológico del perro peor pronóstico. Existen estadísticas que concluyen que los perros menores de 24 meses y con duración de los signos menor a los 10 meses tienen mucho mejor pronóstico. Por ello creemos importante remarcar que el tratamiento quirúrgico debe ser el de elección en todos los casos de luxación atlanto-axial y no debemos demorarlo en el tiempo.

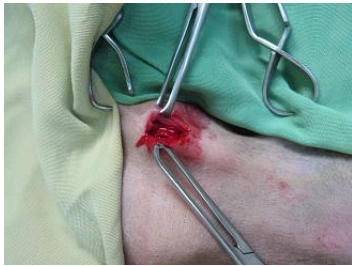

Foto 5.- Vista intra-operatoria una vez colocados los tornillos.

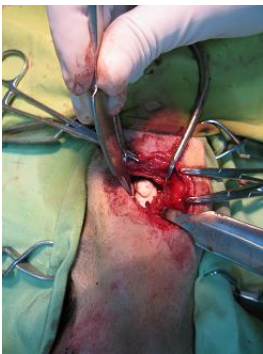

Foto 6.- Vista intra-operatoria con el cemento oseo uniendo a los implantes de tornillos y agujas.

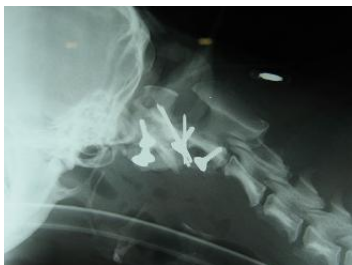

Foto 7.- Radiografía post-operatoria que muestra una correcta alineación y menor distancia entre atlas y axis. Proyección latero-lateral.

Bibliografía recomendada

1.- Sharp NJH, Wheeler S. Small Animal Spinal Disorders, diagnosis and surgery, 2nd edition, Elsevier-Mosby, 2.005.



2.- Platt S.R, Chambers J.N, Cross A. A Modified Ventral Fixation for Surgical Management of Atantoaxial Subluxation in 19 Dogs. Veterinary Surgery 33:349-354, 2.004.

3.- Kishigami M. Application of an Atlantoaxial Retractor for Atlantoaxial Subluxation in the Cat and Dog. Journal of the American Animal Hospital Association, May/June 1.984, Vol.20.

4.- Seim H.B. Surgery of the Cervical Spine. Small Animal Surgery, 2nd edition (Theresa Welch Fossum), Mosby 2.002.

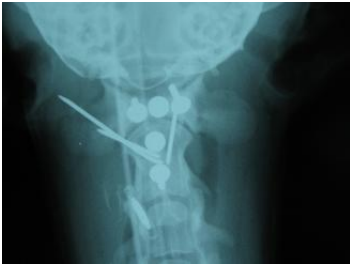

Foto 8.- Radiografía ventro-dorsal post-operatoria.

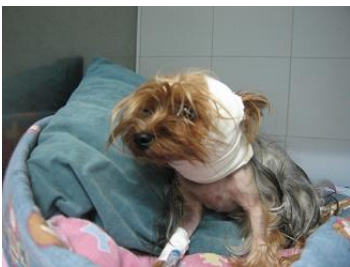

Foto 9 .- El animal estuvo los primeros 5 días con reposo en jaula y vendaje cervical.

