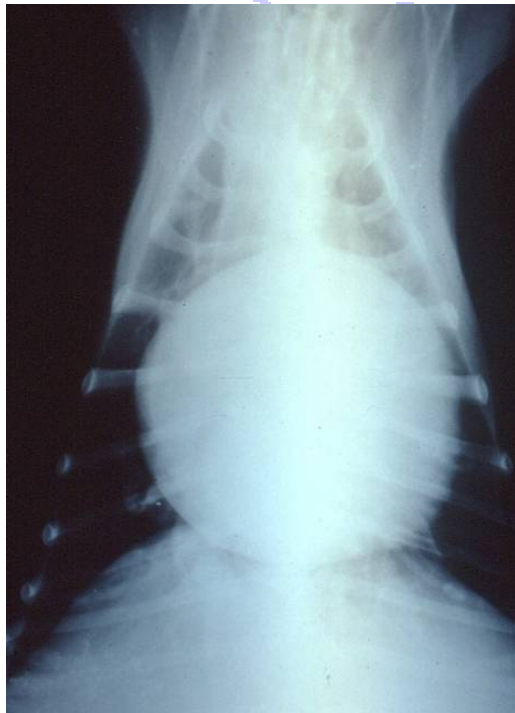

Derrame Pericárdico
Diagnostico y Tratamiento

Por:
Laín García Guasch

Introducción.

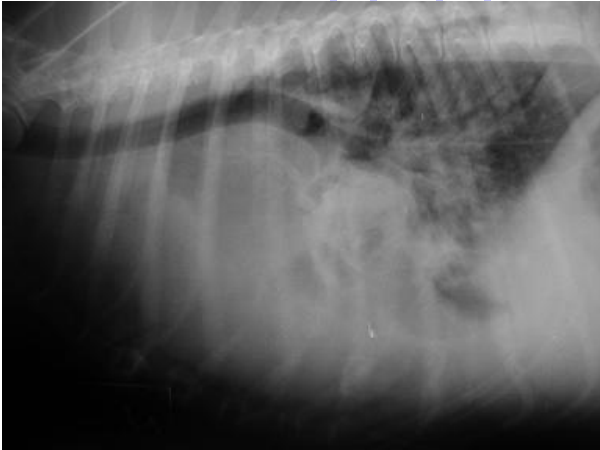Anatómicamente el pericardio envuelve al corazón y el origen de la aorta ascendente, la arteria pulmonar, parte de las venas pulmonares y la vena cava, y está firmemente adherido al diafragma mediante el ligamento frénico-pericárdico. El pericardio consta de dos capas fibrosas, la externa o pericardio parietal, y la interna o pericardio visceral (epicardio). En condiciones normales existe una pequeña cantidad de fluido seroso entre ambas cuya misión es la de reducir la fricción ocasionada por los movimientos normales del corazón. Las principales funciones del pericardio consisten en fijar anatómicamente al corazón con el fin de conservar una forma funcional y prevenir movimientos asociados a la posición corporal, disminuir el efecto de fricción entre el corazón y los órganos adyacentes, actuar como barrera física frente a infecciones o lesiones de estructuras contiguas, y prevenir una dilatación cardíaca excesiva. De todos modos, no se trata de una estructura fundamental para la función cardiovascular ya que no se observan efectos adversos en pacientes con agenesia pericárdica o en caso de haber realizado una pericardiectomía.



Radiografía DV donde se observa la típica morfología esférica de la silueta cardíaca compatible con un derrame pericárdico.

La patología pericárdica más frecuentemente observada es la acumulación de una cantidad excesiva de líquido en dicha cavidad (derrame pericárdico). Este fenómeno se detecta principalmente en perros aunque también se puede ver en gatos pero con una incidencia mucho menor.

Patofisiología.



Radiografía LL de un bóxer de 10 años. Se observa elevación de la tráquea cranealmente al corazón y derrame pleural.

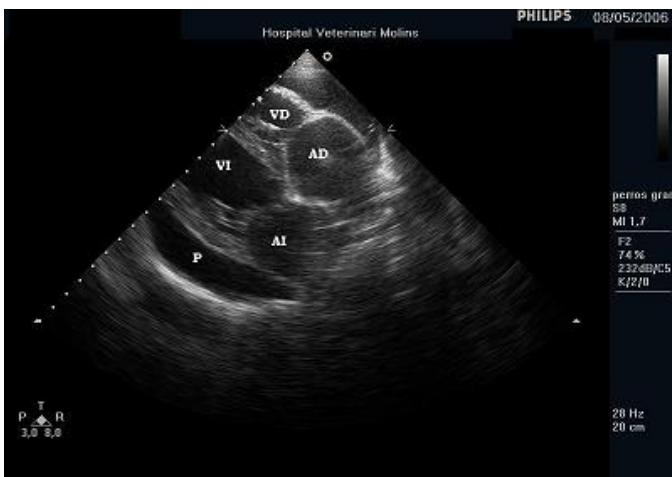
Las patologías del pericardio provocan una restricción del llenado ventricular debido a un incremento de la presión intrapericárdica que a menudo se debe a la acumulación de fluido. Los factores que condicionan el incremento de presión son el volumen total de sangre acumulado, la velocidad con la que incrementa la presión, la presión venosa central, y el estado físico del pericardio.

- Efusiones pericárdicas crónicas:

Si la acumulación de fluidos es lenta, el pericardio se acomoda para minimizar la presión intrapericárdica. Sin embargo, la capacidad de distensión del pericardio es limitada por lo que finalmente la presión intrapericárdica empieza a incrementar. Una vez superada la presión intracardiaca de la aurícula derecha se produce una compresión de la misma y del ventrículo derecho. Se necesita incrementar la presión venosa central para compensar esta situación y vencer la presión impuesta por el derrame. Al principio el volumen intracardiaco se mantiene mediante la expansión del volumen intravascular y el incremento de la presión venosa. Con el tiempo se desarrolla un fallo cardíaco congestivo derecho, una reducción del retorno venoso y un bajo gasto cardíaco. Como mecanismo de compensación ante esta situación se estimula el tono adrenérgico para incrementar la frecuencia cardíaca y la contractilidad miocárdica. Si la presión venosa central llega a superar la presión intersticial se produce ascitis y derrame pleural. Este tipo de presentación clínica se origina de forma gradual y se observa en casos de pericarditis idiopática, tumores de base cardíaca, mesoteliomas y pericarditis infecciosa.

- Efusiones pericárdicas agudas:

Si la acumulación de fluidos es muy rápida, como por ejemplo en una hemorragia, la compliance del pericardio se supera rápidamente y se produce un incremento súbito en la presión intrapericárdica que provoca el colapso del lado derecho del corazón (tamponamiento cardíaco). No hay tiempo para activar los mecanismos compensatorios y por lo tanto se produce un cuadro de hipotensión, shock y colapso. Este tipo de presentación clínica

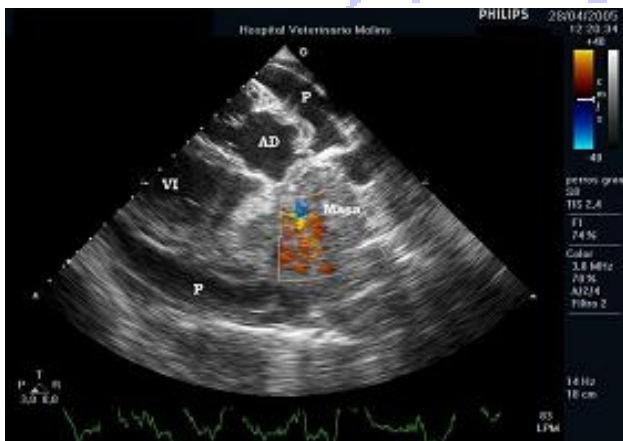


Ecocardiografía. Derrame pericárdico idiopático en un perro mestizo de 9 años de edad sin tamponamiento. P: Pericardio, AD: Aurícula derecha, VD: Ventrículo derecho, AI: Aurícula izquierda, VI: Ventrículo izquierdo.

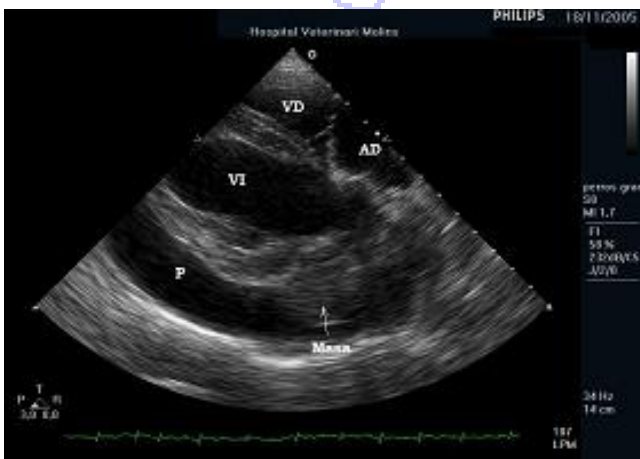
ocurre en pacientes con hemangiosarcoma, traumatismos, coagulopatías, pericarditis idiopática, y rotura de la aurícula izquierda secundaria a degeneración mixomatosa de la válvula mitral.

Etiología.

Un derrame pericárdico se puede definir como un síndrome con diversas etiologías específicas. Según las características físicas y laboratoriales, el fluido acumulado se puede clasificar como trasudado, trasudado modificado, exudado (inflamatorio/no inflamatorio), o bien hemorrágico (sanguinolento/no sanguinolento). La mayoría suelen ser hemorrágicos, no inflamatorios o ligeramente inflamatorios y asépticos. El 90% de los derrames se consideran idiopáticos o secundarios a un proceso neoplásico. En los casos descritos en gatos se han asociado a peritonitis infecciosa felina, pericarditis séptica o neoplasia entre otros.



Ecocardiografía. Derrame pericárdico asociado a un tumor de base cardíaca en una bóxer de 10 años de edad.



Ecocardiografía: Derrame pericárdico asociado a una masa localizada en el surco coronario izquierdo en un perro mestizo de 15 años de edad.

Los casos de efusión pericárdica idiopática suelen darse en pacientes jóvenes o de edad media de razas grandes o gigantes (Montaña de los Pirineos, Gran Danés, San Bernardo,...). Los tumores de base cardíaca son más frecuentes en razas braquiocefálicas (Bóxer, Bulldog) de más de 8 años de edad y con una mayor incidencia en machos. Los hemangiosarcomas cardíacos suelen verse más en Pastores Alemanes de más de 8 años. Las roturas de aurícula izquierda son más habituales en perros de raza pequeña mayores de 10 años.

Historia clínica y exploración física.

El motivo de consulta es variado ya que los pacientes pueden presentar letargia, debilidad, anorexia, dilatación abdominal, colapso, reducción de peso, caquexia, intolerancia al ejercicio, taquicardia, síncope, disnea, taquipnea,... Es bastante significativo detectar lo que se conoce como la "Tríada de Beck": distensión y/o pulso yugular, pulso femoral débil y de intensidad variable, y reducción de sonidos cardíacos junto a un menor choque de punta.

Procedimientos diagnósticos.

- Radiología:

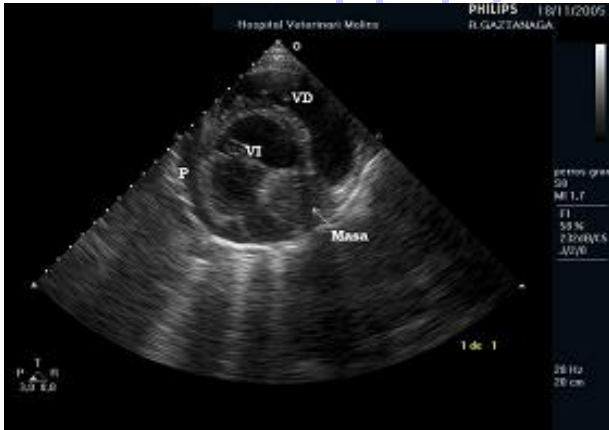Se observa un aumento generalizado de la silueta cardiaca que puede adoptar una morfología esférica en los casos más graves. La vena cava caudal suele estar dilatada. Puede haber derrame pleural, ascitis, hepatomegalia y esplenomegalia. Radiológicamente se debe contemplar como diagnóstico diferencial la cardiomiopatía dilatada, la displasia de tricúspide, y en ocasiones una hernia peritoneo-pericárdico-diafragmática.

- Ecocardiografía:

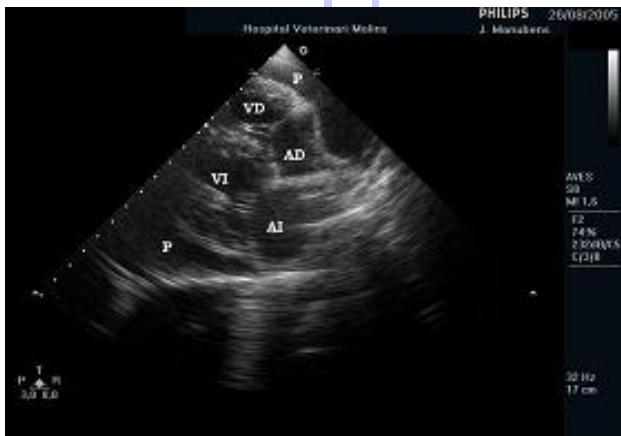La ecocardiografía es la técnica diagnóstica más sensible para confirmar la presencia de un derrame pericárdico. Se identifica como un espacio hipoecoico que rodea el corazón entre la pared del saco pericárdico y el epicardio. A no ser que el paciente presente tamponamiento cardiaco, es preferible realizar el estudio ecocardiográfico antes de la pericardiocentesis ya que el derrame en ocasiones permite identificar la presencia de masas localizadas en el saco pericárdico, las cámaras cardiacas (p.ej. aurícula derecha), las paredes ventriculares (p.ej. unión aurícula-ventricular derecha) o la base cardiaca.

Mediante ecocardiografía también se puede detectar una reducción en el tamaño de los ventrículos, el colapso de la aurícula derecha en presencia de tamponamiento, el movimiento oscilatorio del corazón, o bien la presencia de efusión pleural. Para diferenciar un derrame pericárdico de un derrame pleural es útil fijarse en que el derrame pericárdico no se observa en la zona de las aurículas debido a que el saco pericárdico está mucho más adherido al epicardio en la zona de la base cardiaca.

El tamponamiento cardiaco se produce durante la sístole ventricular impidiendo el llenado de la aurícula derecha. Se observa mejor mediante el corte paraesternal derecho en eje largo. En casos graves se identifica una reducción en el llenado del ventrículo izquierdo junto a un incremento en el grosor de la pared libre del ventrículo. Se trata de una pseudohipertrofia asociada a la restricción de llenado diastólico que no se debe confundir con



Ecocardiografía. Detalle en eje corto del mismo paciente que en la imagen anterior con afectación de la musculatura miocárdica.



Ecocardiografía. Derrame pericárdico con tamponamiento de la aurícula derecha en un perro mestizo de 3 años de edad.

una hipertrofia concéntrica.

Los estudios mediante ecocardiografía Doppler permiten valorar el grado de compromiso hemodinámico. Las velocidades máximas del flujo a través de la arteria pulmonar y la válvula tricúspide aumentan durante la inspiración y disminuyen durante la espiración, mientras que en la aorta y la válvula mitral ocurre lo contrario. Existe una variabilidad cíclica de la velocidad máxima del flujo asociada a las variaciones respiratorias de llenado ventricular (pulso paradójico). Tras la pericardiocentesis las velocidades máximas se normalizan de modo que las variaciones asociadas a la respiración son mínimas.

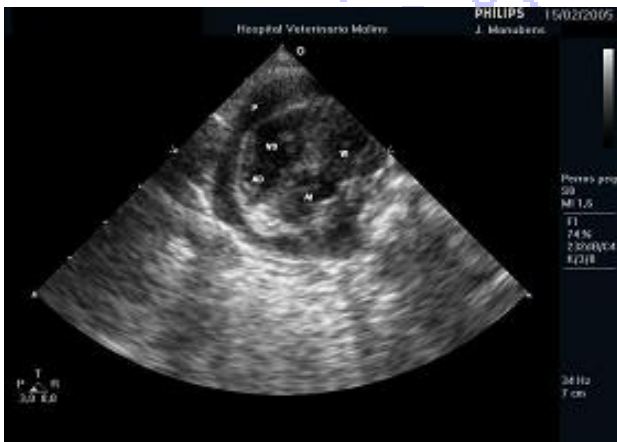- Electrocardiografía:

El electrocardiograma puede servir para apoyar el diagnóstico de derrame pericárdico. A menudo se observa una reducción en el voltaje de los complejos QRS (menos de 1 mV en todas las derivaciones). Este hallazgo también puede darse en pacientes obesos, con derrame pleural, hipotiroidismo, con grandes masas torácicas, o incluso en perros sanos. En gatos es complicado valorar este hallazgo ya que suelen tener complejos QRS de baja amplitud. También es frecuente observar el fenómeno de alternancia eléctrica que se produce por las oscilaciones del corazón dentro del saco pericárdico. Este hallazgo es bastante específico de derrame pericárdico. No suelen detectarse arritmias ventriculares y la más habitual es la taquicardia sinusal secundaria a la disminución del gasto cardiaco.

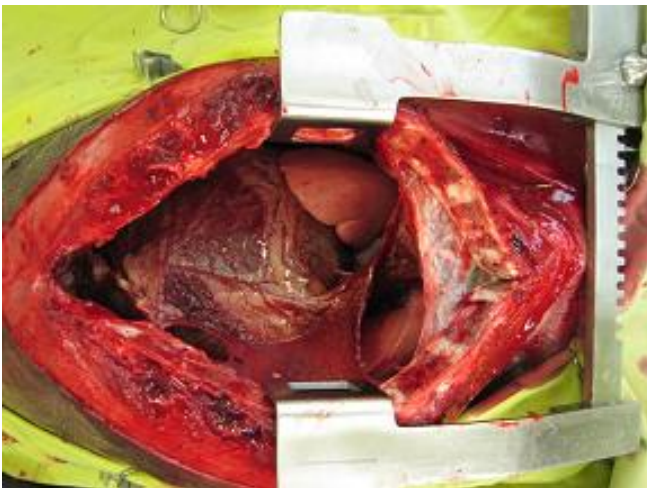
Tratamiento:

- Pericardiocentesis:

La pericardiocentesis es una técnica diagnóstica y terapéutica que debe aplicarse en todos los pacientes con derrame pericárdico ya que permite reducir la presión intrapericárdica mejorando el llenado cardiaco, la situación clínica del paciente, y determinar el tipo de líquido acumulado y la posible etiología del mismo. En el laboratorio se debe valorar la densidad, concentración de proteínas totales, un recuento de leucocitos y

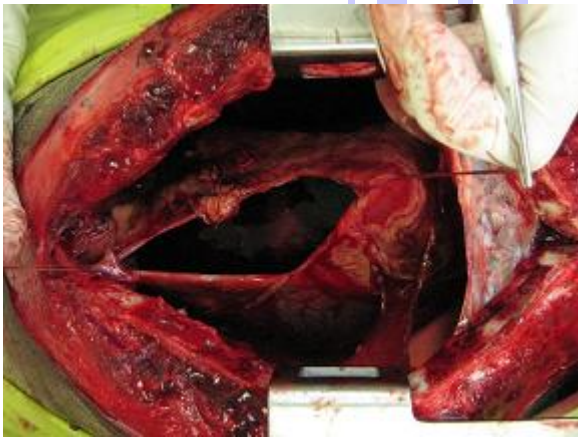


Ecocardiografía. Derrame pericárdico en un gato de 10 años de edad.



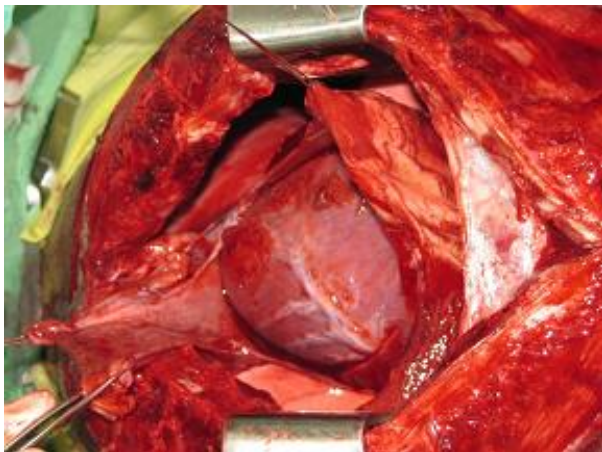
Cirugía. Pericardiotomía subtotal mediante abordaje por esternotomía media. Exposición de las estructuras anatómicas. Observar la hipervascularización del pericardio.

eritrocitos, y realizar un examen citológico de la muestra. Resulta muy complicado diagnosticar una neoplasia a partir de la citología del líquido pericárdico ya que muchos de los tumores intrapericárdicos no son exfoliativos y además existe una gran cantidad de células mesoteliales reactivas que pueden confundirnos.



Cirugía. Suturas de tracción para el drenaje y obtención de muestra del derrame pericárdico.

Si el paciente está clínicamente inestable es fundamental administrar fluidos antes y durante la pericardiocentesis con la finalidad de incrementar la presión venosa central. Se debe rasurar y preparar de forma aséptica el hemotórax derecho. Siempre se debe realizar en decúbito lateral. La aguja se puede introducir entre el cuarto y sexto espacio intercostal por encima de la unión intercostal y en dirección dorsal. Cuando el catéter entra en contacto con el pericardio se nota un roce y si lo introducimos un poco más en seguida sale líquido intrapericárdico. Si existe derrame pleural, el líquido empezará a salir por el catéter inmediatamente tras entrar en la cavidad torácica. Los derrames pleurales suelen ser de color transparentes o de color amarillo pálido y a menudo acelulares; en cambio los derrames pericárdicos suelen ser hemorrágicos.



Cirugía. Realización de la pericardiectomía subtotal.

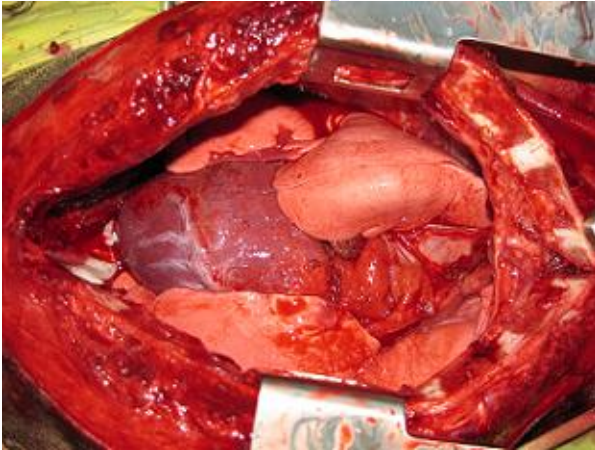
La mayoría de pacientes mejoran de forma espectacular tras realizar la pericardiocentesis ya que al incrementar el gasto cardiaco aumenta la calidad del pulso femoral, se resuelve el pulso paradójico, desaparece el pulso yugular, y disminuye la frecuencia cardiaca. La ascitis y el derrame pleural se resuelven en los siguientes días.

Las posibles complicaciones de la técnica incluyen la punción cardiaca, hemorragia, arritmias, laceración de arterias coronarias o tumores, y diseminación de neoplasias o infecciones por la cavidad torácica.

- Técnicas quirúrgicas:

En perros con derrames recurrentes es aconsejable realizar una pericardiectomía subtotal para prevenir que se repitan los síntomas de tamponamiento cardiaco y para reducir el riesgo de fibrosis y compresión pericárdica. Esta intervención está totalmente justificada en casos de derrame pericárdico idiopático ya que suele

resultar curativa y el paciente puede llevar una vida totalmente asintomática. En el caso de tumores de base cardíaca también está justificada ya que este tipo de tumores crecen muy despacio, metastatizan tarde y no suelen sangrar. En cambio, en el caso de hemangiosarcomas en el momento de la cirugía ya suele haber metástasis y el pronóstico suele ser bastante malo independientemente de la cirugía.

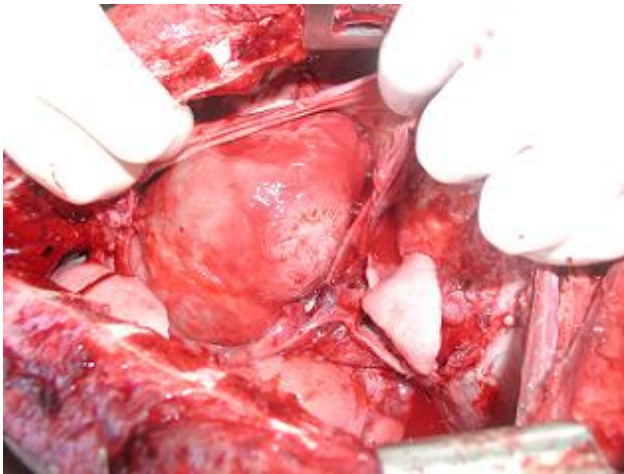


Cirugía. Detalle de las distintas estructuras anatómicas tras la pericardiectomía.

El abordaje quirúrgico que se suele utilizar para realizar la pericardiectomía depende de la patología responsable del derrame pericárdico. Independientemente del tipo de toracotomía a realizar se debe preparar asépticamente un campo quirúrgico suficientemente amplio por si se requiere ampliar la zona de incisión. La toracotomía intercostal por el lado derecho permite una mejor exposición del lado derecho del corazón, la vena cava, la vena ázigos y los lóbulos pulmonares derechos. El abordaje mediante esternotomía media permite acceder a ambos lados de la cavidad torácica.

1.- Pericardiectomía subtotal mediante abordaje intercostal por el lado derecho:

Colocar el paciente en posición decúbito lateral izquierdo y preparar el campo quirúrgico asépticamente. A nivel del 5º espacio intercostal incidir la piel y diseccionar el tejido subcutáneo. Seccionar el músculo latissimus dorsi con unas tijeras y a continuación los músculos escaleno y pectoral. Confirmar la ubicación del 5º espacio intercostal e incidir con las tijeras en la zona medio del músculo a nivel de la unión costocondral. Seccionar el músculo dorsal y ventralmente hasta conseguir una correcta exposición. Retraer las costillas con un separador Finochietto. Realizar una incisión en forma de T en el pericardio a lo largo de la base cardíaca ventralmente al nervio frénico derecho. Extender la incisión hasta la vena cava. Elevar el corazón y retraerlo para poder continuar con la incisión circunferencial por el lado izquierdo vigilando no dañar el nervio frénico contralateral. Dividir el ligamento frénico-pericárdico mediante cauterización o bien unas ligaduras. Para cerrar la toracotomía colocar entre 4 y 8 suturas monofilamento rodeando las costillas adyacentes a la incisión. Aproximar las costillas, anudar las suturas, y a continuación los músculos



Cirugía. Pericardiectomía. Detalle de lesión en la pared miocárdica por compresión y roce de un tumor pericárdico.

que se seccionaron anteriormente. Aposicionar los bordes del músculo latissimus dorsi. Confirmar que no existe neumotórax aspirando el aire residual de la cavidad torácica. Cerrar el tejido subcutáneo y la piel de forma habitual.

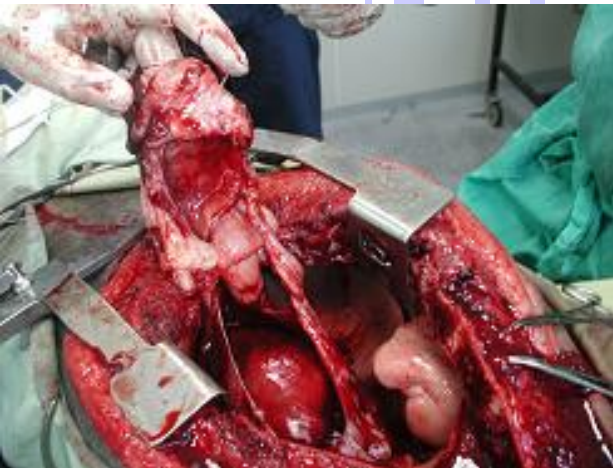Los cuidados post-quirúrgicos consisten básicamente en colocar un tubo de drenaje torácico. Durante las primeras horas se debe aspirar y cuantificar el total de derrame pleural aspirado. Tras 4-6 horas, la frecuencia de aspiración se reduce a cada 2-4 horas. Una vez que la cantidad de líquido pleural se reduce de forma considerable, se puede quitar el tubo de drenaje torácico. Es fundamental realizar una buena analgesia post-quirúrgica. Una buena opción es administrar opioides sistémicos junto a anestésicos locales.

2.- Pericardiectomía subtotal mediante abordaje por esternotomía media:

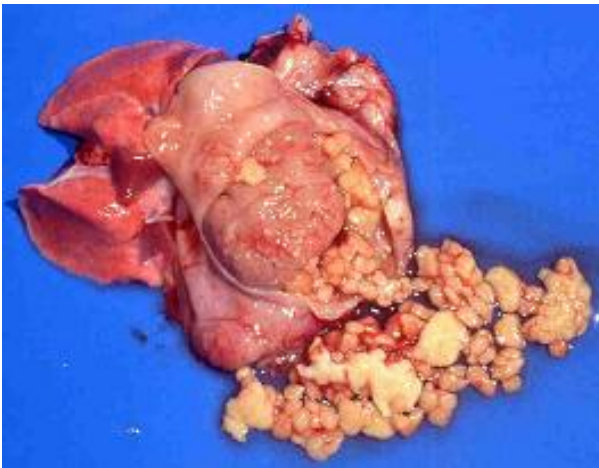Colocar el paciente en decúbito dorsal. Incidir la piel a nivel de la línea media del esternón y diseccionar el tejido subcutáneo. Realizar la esternotomía desde el xifoides hasta la segunda o tercera esternebra. Colocar el separador Finochietto para retraer las hemiesternebras y acceder al corazón. Una vez realizada la pericardiectomía cerrar la esternotomía con cerclajes colocados alrededor de las esternebras. Suturar el tejido subcutáneo con un patrón de sutura continua con material reabsorbible. Aspirar el aire residual de la cavidad torácica y suturar la piel.

3.- Pericardiotomía percutánea por balón:

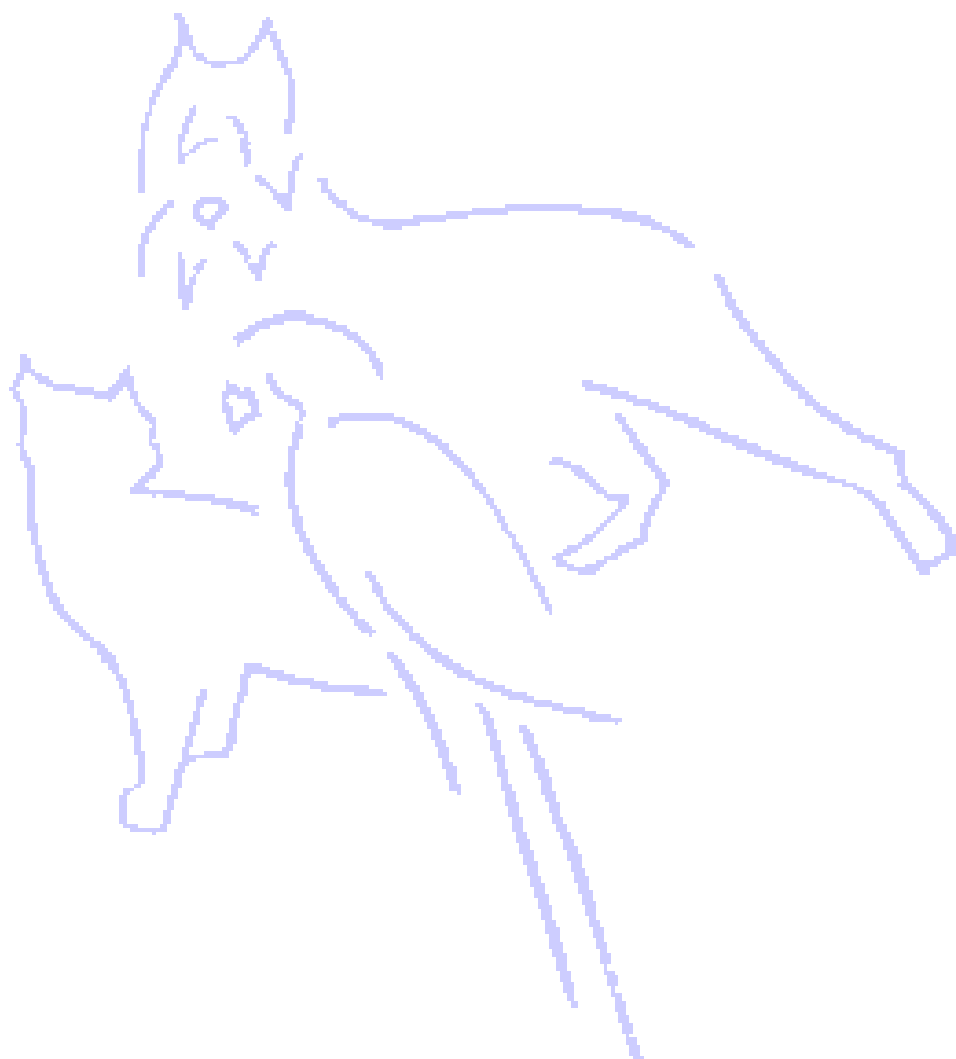Esta técnica se ha descrito como una opción alternativa a la pericardiectomía mediante toracotomía. Bajo anestesia general se introduce un catéter con fiador dentro del saco pericárdico, se retira el fiador, y se introduce la guía que servirá para introducir el catéter de balón hasta la pared del pericardio. A continuación se dilata el balón creando un orificio en la pared del saco pericárdico.



Cirugía. Pericardiectomía. Resección de un tumor pericárdico.



Necropsia. Derrame pericárdico en un gato de 3 meses con PIF. Observar también la degeneración del miocardio.



**HOSPITAL
VETERINARI MOLINS**